

## 基于“信、达、雅”原则的医学影像学期刊图片再创作\*

——以《影像诊断与介入放射学》为例

王薇 唐广磊 李瑞希 肖勿梅 杨建勇 关键†

中山大学附属第一医院医学影像科,510080;《影像诊断与介入放射学》编辑部,510062;广州

**摘要** 以《影像诊断与介入放射学》编辑实践为例,将“信、达、雅”理念引入医学影像学图片再创作,在审校环节增加了图片再创作流程,归纳、梳理再创作方法,以具体案例分析的方式直观呈现图片再创作过程中应注意的问题、可借鉴的处理手法以及图片的创新式利用,以期合理突出图片功能,充分发挥图片特色,使得医学影像学期刊更适应期刊发展的需要。

**关键词** 信、达、雅;医学影像学;科技期刊;图片编辑;再创作

**Creative picture editing in journals of medical imaging based on faithfulness, expressiveness, and elegance design concept: taking *Diagnostic Imaging & Interventional Radiology* as an example**/WANG Wei, TANG Guanglei, LI Ruixi, XIAO Renmei, YANG Jianyong, GUAN Jian

**Abstract** Taking the practice of the *Diagnostic Imaging & Interventional Radiology* as an example, we add creative picture editing onto the process of editing and proofreading of medical figures based on the concept of faithfulness, expressiveness, and elegance. This paper summarized the methods of creative picture editing and presented some potential problems and possible measures during picture editing, and innovative application of pictures through case analysis, attempting to highlight the role and make full use of advantages of pictures, and help medical imaging journals for further development.

**Keywords** faithfulness, expressiveness, and elegance; medical imaging; sci-tech journals; picture-editing; re-creation

**Authors' address** Department of Radiology, the First Affiliated Hospital, Sun Yat-sen University, 510080, Guangzhou, China

**DOI**:10.16811/j.cnki.1001-4314.2023.06.007

相较于其他科技期刊,影像图片众多是医学影像学期刊的突出特点<sup>[1]</sup>。影像学期刊中的图片不仅是文字的装饰,更是文章的主体之一,是影像学论文真实性、科学性的有力佐证,也是其教育性、指导性的直接体现,对于医学影像学期刊而言起着决定性作用<sup>[2]</sup>。在医学影像学快速发展的今天,影像设备不断地更新换代,影像图片日趋多元化、复杂化,图片展示的内容和内涵越来越丰富,影像图片在医学影像期刊中将占据更多的版面,呈现出图片数量增多和图片尺寸增大的趋向。此外,在国际化进程中,医学影像学的图片就

是良好的科技语言,不存在语言文字的障碍,也没有文化差异的壁垒。精良的图片亦是医学影像学期刊向国际化迈进的前提。因此,合理突出图片功能,充分发挥图片作用,既符合读图时代的要求<sup>[3]</sup>,也满足医学影像学期刊发展的需要。

国外医学期刊对文章图片要求精良制作已是常规,常要求补充手绘图、示意图等直观、清晰地表达文章意图。但国内期刊在这方面仍缺乏足够重视,导致图片所承载的内容和信息无法准确、全面、直观地传达给读者。在医学影像学期刊日常编辑工作中,编辑主要侧重于文图质量,对图片的处理更偏重于真实性的呈现,这往往受限于审稿人和原作者的意见<sup>[4]</sup>;而缺乏更高的美学要求,可能会导致图片的功能和作用无法得到充分发挥。本文以《影像诊断与介入放射学》(以下简称我刊)为例,介绍基于“信、达、雅”原则,在编辑实践中对影像图片进行再创作,强化图片的指导性,使杂志更具可读性,帮助读者实现有益、高效的阅读;活跃美化版面,引发读者阅读兴趣,使作者的学术论文不仅是作品更是精品,提高杂志学术质量;此外也为同行编辑处理图片提供有价值的参考。

## 1 图片再创作的“信、达、雅”

“信、达、雅”是清末思想家严复在翻译《天演论》时提出的翻译要求:“信”即不违原文,力求准确;“达”即不拘泥于原文形式,译文通顺明白;“雅”则指译文的遣词造句得体、简明优雅,能够传达原文的神韵<sup>[5]</sup>。影像图片再创作是基于作者提供的原始图片,图片编辑进行表现形式的转换,这个过程可以看作是一种“翻译”,是一种“再创作”。将“信、达、雅”的理念映射到图片再创作上,具体而言,“信”是要求图片真实可信,这是最基本的要求;“达”是要务,为通达,表达准确,要求图片将作者的意图完整地表达出来,清楚明白,方便读者理解;“雅”是在“信、达”的基础上将图片适度美化、高级化,是对美的追求。本文提出的再创作,即“新”,本质上是对图片富有创意的处理和利用。将“信、达、雅”理念引入图片再创作,界定图片再创作中“信、达、雅”的释义和内涵,确立了图片再创作的原则和要求。

\* 中国高校科技期刊研究会医学期刊专项基金资助项目(CUJS-YX-2021-3-3)

† 通信作者

我刊在工作实践中,聘用2名临床医学研究生担任图片编辑,他们在医学影像学专家的指导下,按“信、达、雅”原则处理每期的图片。具体操作流程如下:在稿件定稿前,审稿人和/或图片编辑对采用稿件中的图片,先按“信”的要求核验图片真伪。在定稿后,图片编辑再次对图片按“达”的要求进行审读,选出需要再加工的图片。编辑部给作者发送图片再创作同意函,确认再创作图片数量、类型及费用。与审稿专家及作者充分沟通后,编辑部对其进行再创作,创作过程中始终贯彻“信、达、雅”的原则。最后编辑部按“雅、新”的要求甄选封面文章图。图片处理好后由排版编辑换图并做相应调整,换图后的校稿请作者核对。出刊前印制样书,图片编辑核校全刊图片效果。

在审校环节增加图片再创作流程,按“信、达、雅”的要求核验图片真伪、完成图片审核、进行图片再创作等,完善了出版流程,提高了对图片质量的把控。

## 2 图片再创作方法

下面以具体案例分析的方式直观呈现图片再创作过程中应注意的问题和可借鉴的处理手法。

### 2.1 “信”——真实可信

1) 核验:在图形制作软件(如 Photoshop 等)被广泛应用以及信息网络日益发达的时代背景下,图片伪造、图片篡改、图片剽窃屡见不鲜<sup>[6]</sup>。这就需要审稿人或编辑核验图片真伪。审稿人对图片存在质疑时,可要求作者提供病例原始图、病理图、基因、染色体图等进行佐证。对于罕见病例的报道,我刊一般要求作者至少提供5例成组图像供审,如无法提供则视为图片真实性存疑。查看原始图像时注意病例来源,病例来源如非第一作者单位,则要求提供病例来源单位介绍信,以确保病例图像可正常使用。对于病例报道文章,我刊一般要求作者补充病理图和/或免疫组化图像,以佐证病例的真实性。此外,图片编辑可查验作者单位官网影像设备是否与文内相符,如不一致时可向作者提出质疑,并要求其给出说明。图片编辑还可使用图形软件查验图片真伪<sup>[7]</sup>。

2) 格式: DICOM (digital imaging and communications in medicine, 医学数字成像和通信) 是医学影像通行有效的标准传输格式,这个格式的图片带有患者信息,且难以更改。对于所有拟采用的稿件,我刊都会要求作者提供文内所有图片的原始图片,并与原文图片核对是否一致,核验后再编辑加工。作者提供的医学影像原始图需由 DICOM 格式图片转换为 TIF 格式的图片,且要保证一定的分辨率,这样的图片应根据情况制成灰度图或彩图。如未正常选用灰度图会导致印刷

成品上图片失真,颜色偏灰绿,造成色差。此外,如一期彩色图片黑白印制亦可显示出病灶,不影响图像表达,则彩图印制就无必要,以免增加印刷成本。

3) 实证:所谓“有图有征象,有图有真相”,期刊应鼓励作者用图片说明问题,不可机械地限制图片数量,既不能为了节省版面或制作方便,删减作者的原始图片的数量,导致图片太少不能体现完整诊断过程,又不能将作者的原始图片直接全部排版而不进行取舍,导致图片太多浪费版面,而是应根据文章的具体情况来决定如何选用。成系列、显示动态变化的影像图片可以增强说服力;对比、对照(前后、不同方法、序列、随访、金标准)的影像图片可增加实证力;多角度、多方位、多手段、多序列的影像图片,可相互验证,体现完整性、真实性、准确性。如将胃肠道息肉的仿真内镜图像和真正内镜图像并排对比,病灶点对点比较,二者所呈现的效果完全一样,实现了图片的印证效果。又比如选取骨肿瘤的不同检查图像一同展示,涵盖了 X 线、CT、MR,并有病理图验证,不同方法多手段显示病例征象,完整真实。

### 2.2 “达”——通达易理解

通过多种多样的再创作手法,让图片生动直观,清晰明确地表达文章意图,让读者容易理解,体现了研究的教育性、指导性,提高了交流效率,实现了高效阅读,提升了论文整体质量。

1) 灵活的标注:除了长箭、短箭、黑箭、白箭、箭头等标注,可以使用英文缩写,例如用英文缩写标注人体组织部位,准确明了;可以使用空心箭,当影像重叠时,采用空心箭不会遮挡过多的背景图像,标识更清晰;可以使用勾边,如肝脏异常灌注的区域若采用箭头标识,则需要多角度标注,会造成图片标注杂乱,而用勾边的方法来勾画出肝脏异常灌注的区域,标注清晰明了。这些多样灵活的标注方法,让图片的标注明晰,使读者一目了然,有助于读者通过图片来学习。

2) 图表式叙事:将不同的时间点、分组以及影像的变化整合成图表,如图 1<sup>[8]</sup>将图片嵌入到表格中,准确定位于相应组别和时间点,能直观清晰地展现内在的一些改变。将不同分组对象在不同时间的变化发展以图表的叙事形式直观地表达出来,方便读者理解。

3) 示意图应用:可用简单符号、形状或线条来表述某种特征,如图 2<sup>[9]</sup>用六边形简明表示颅底 Wills 环血管的不同形态;也可使用手绘图表述复杂的结构关系,如图 3<sup>[10]</sup>用手绘示意展示单纯 Vieussens 环。

4) 类比图应用:将影像图片上显示出来的疾病征象与实物图进行对照,形象且生动有趣。如图 4<sup>[11]</sup>所

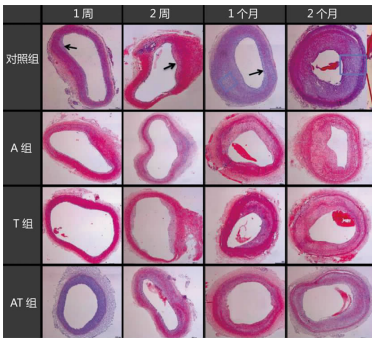


图1 图表式叙事

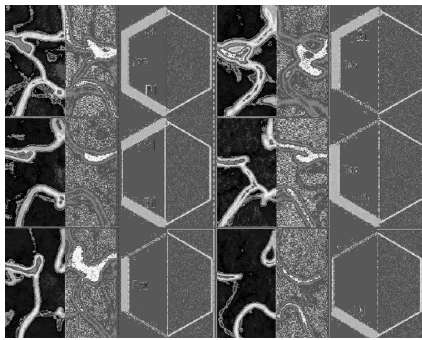


图2 简明示意

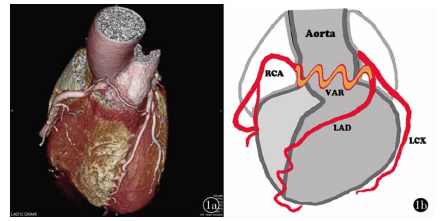


图3 手绘示意

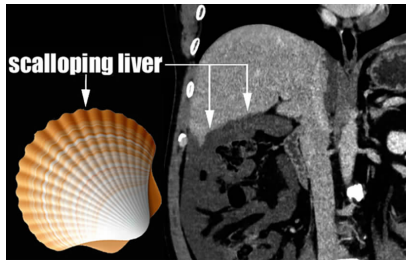


图4 类比显示

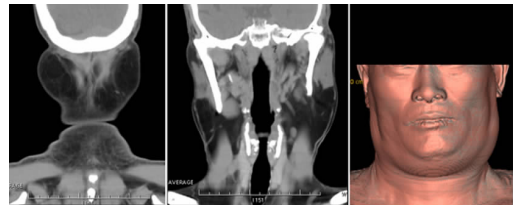


图6 影像后处理

示假黏液瘤时肝下缘所呈现的波浪状压迹(箭)与扇贝(箭)边缘的形态类似,两者对比非常形象。

5)取舍和编排:对整体和局部进行取舍,合理编排。对图片进行裁剪、截取、放大,既有整体感受,也有局部感受,而且局部显示更大、更清晰,既不影响观察结构,微小病变又能得到清楚反映。如图5<sup>[12]</sup>通过截取放大的形式将无名指近节指骨基底部的内生性软骨瘤局部更多细节特征展示给了读者。

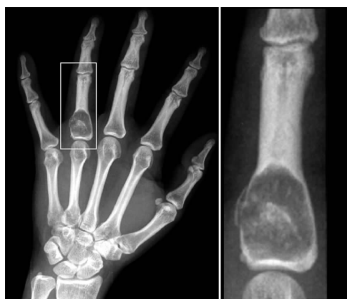

图5 局部截取放大

6)影像后处理:充分利用各种影像后处理技术,展示最有说服力的图片,能提升说明问题的深度,如多平面重组、曲面重组、表面阴影显示、容积再现、剪影、融合技术的应用以及几种技术的叠加应用。如图6<sup>[13]</sup>对CT原始图进行表面成像,得到马德隆病患者的体貌特征(牛颈征),表述更加形象。

### 2.3 “雅”——美感优化

在“信”与“达”的基础上为图片增添“雅”的韵味是图片编辑面对的一项挑战。“雅”是注重图片的优

化与美感,视觉效果好、美观,对读者更具吸引力。

1)系列手绘图:手绘图与影像表现应一一对应,形成系列图。如图7<sup>[14]</sup>通过系列图直观展示小线圈MR对睾丸信号异常分度,逐步分层解释影像表现。

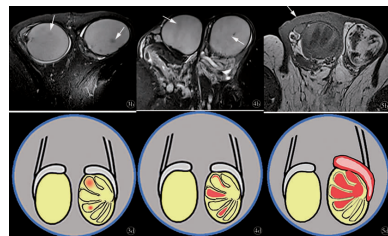


图7 系列手绘

2)复合图:复合图将示意图和不同影像图对应整合,帮助读者更加清晰理解复杂概念,记忆影像特征,整体图像美观了然。如图8<sup>[15]</sup>通过将示意图与其T<sub>2</sub>WI、DCE图像的特点整合成一张图像,采用表格方式将不同类型的实性组织与其影像特点一一对应,清晰阐释实性组织概念。

3)优化高级化:在图片原有的基础上,通过图片关系的梳理、图片表现形式的融合,提升图片整体表现力,发挥图片的最佳效果;由单一初级的简单排列向融合高级的组合图片发展。如图9<sup>[16]</sup>的原始图是由4个不同序列的图像生成一张融合图,彼此之间的关系不明确,且病灶大小不统一,经过重新编排后的融合图,则病灶位于4个序列图像的中间,核心与从属的关系清晰,大小统一。

### 2.4 “新”——创新

我刊突破惯用的模式,围绕图片开展创新,探索利

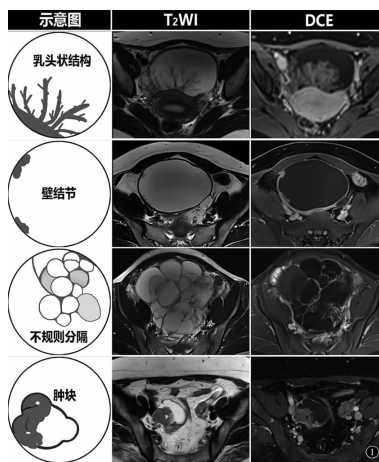


图8 复合图

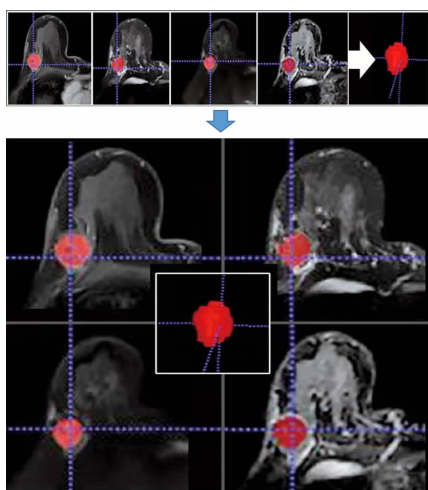


图9 重新编排后的融合图

用空间,打造个性化特征,提升了杂志自身价值。

1)封面文章图:精选当期一篇最核心文章的彩图作为封面图,通过封面展现该期重点主题,等同于报刊的头版头条,适应了“读图时代”受众心理和阅读取向,快速吸引读者眼球,体现了杂志的美学概念以及个性化风格(图10)。

2)融合出版:杂志设置了以图片为主、图文对照的新栏目“病例诊断大赛”,该栏目模拟日常工作程序,用基层真实影像资料来设置案例,刊登患者临床资料、CT/MR平扫图像,通过二维码链接到手机端,读者可以查看更多影像学检查图像并答题,杂志下一期公布答案,且杂志官方微信公众号同步上线。这样既有传统出版载体又有数字出版媒介和渠道,实现了移动阅读和在线教育(图11)。

3)图片加工服务:数字出版的冲击导致纸媒萎缩,订阅量锐减,杂志收入减少;而纸张价格逐年攀升,杂志印刷成本日益升高。寻找新的经济增长点也是杂志发展中的难题和要务。编辑部常常收到作者反

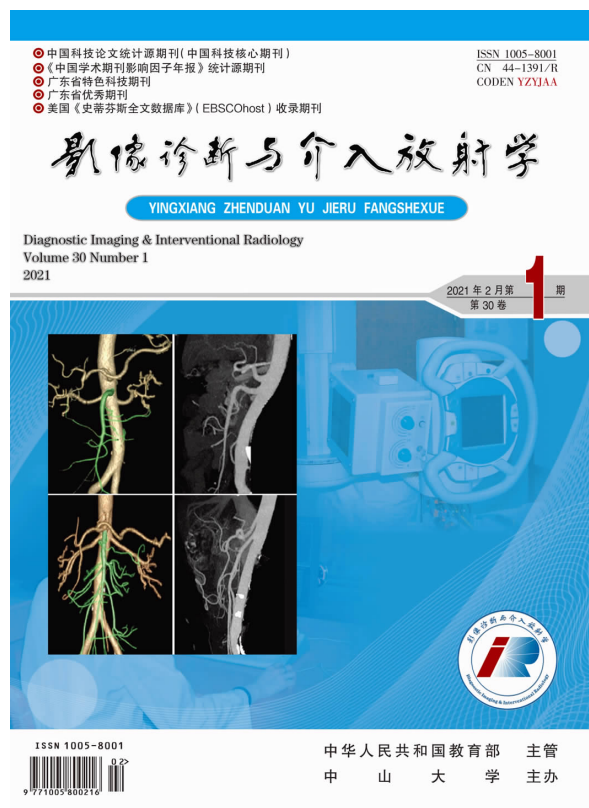


图10 我刊封面文章图

馈——图片处理上存在困难;普通医生毕竟有别于专业人士,不熟悉 Photoshop 等图片编辑软件,所以存在图片深度加工的需求。基于这种情况,编辑部可提供图片加工服务,既帮作者解决了实际问题,又能更好地展示其论文成果,也为杂志创造了新的收入来源。图3、图7和图8为近年来作者选择我刊图片加工服务的结果,都得到了作者的认可和肯定。

此外,图片的利用还有更多待发掘的空间,有的杂志已经做出了有益的尝试,值得参考。《The Innovation》官网辟有视频专栏,每条视频左侧为视频封面,右侧配以总结性标题。视频封面为与视频内容强相关的图片,或是当期杂志封面,或是文中最为契合视频主题的图片。图片制作精良,清晰、色彩鲜亮,视觉冲击力强。一系列高质量的视频封面,形成了自己的独有风格,给人以专业、高质的印象。图文结合,主题明确,信息丰富,吸引了浏览者的注意力,易触发浏览者的点击意愿。《American Journal of Neuroradiology》在其官网首页显眼位置(左上方),从每篇编辑推荐的文章中选取一张最具代表性的影像图片,与其他推荐文章的图片一起设置为图片集(一般3~4张),大幅面滚动播放,点击图片后即可查看全文。这些杂志展示了对图片多平台应用,拓展了图片使用场景,充分发挥了图片的作用。

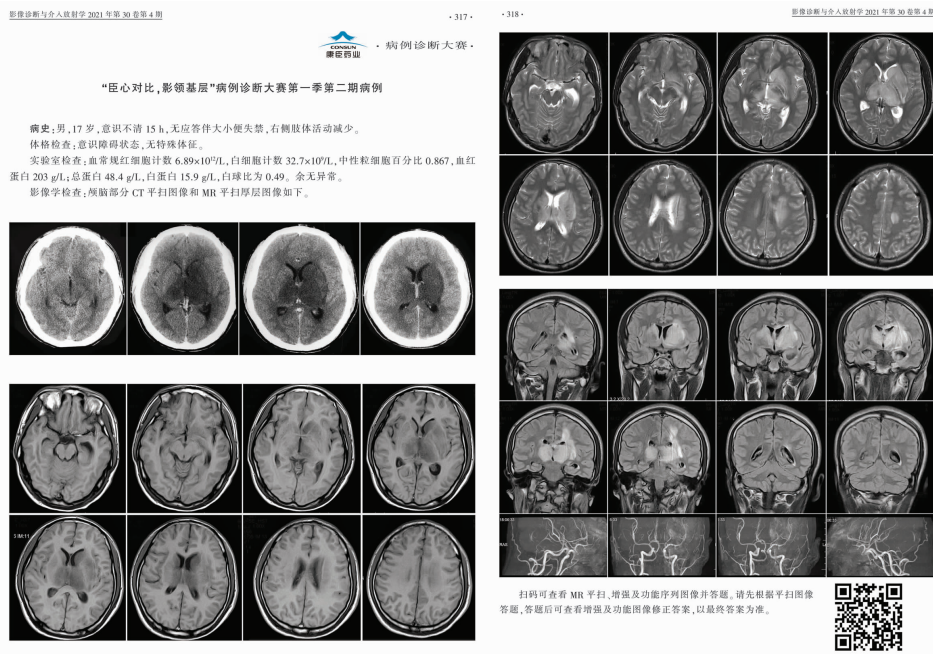


图 11 病例诊断大赛栏目

### 3 结束语

基于自身学科特点以及未来发展趋势,对于医学影像学期刊而言,应予以影像图片与文字内容一样的重视。在日常编辑实践中,“信、达”是基本要求,通过多种同样的图片再创作方法和技巧,将真实信息有效传递至读者,完成有效沟通,实现图片的教育指导功能。除了保证图片的自明性外,还有对“雅、新”的追求,使读者获得审美满足,也使图片得到充分利用。这就需要不断学习借鉴国内外权威影像杂志图片处理案例,同时通过出版实践积累图片处理经验,实现由简单借鉴到自主创新,建立图片相关处理审校机制,强化图片质量意识,以优质的图片打造杂志个性化特征,提升杂志自身学术价值,以期为杂志带来良好的社会效益和经济效益。

### 4 参考文献

- [1] 汪晓,关键. 医学影像学期刊图片的优质化[J]. 编辑学报, 2003, 15(1): 49
- [2] 关键. 适应“读图时代”要求,提高医学影像学期刊质量[J]. 中国科技期刊研究, 2003, 14(6): 707
- [3] 张新玲. 读图时代下科技期刊编辑出版策略:以信息图形化为视角[J]. 汉江师范学院学报, 2017, 37(1): 76
- [4] 王昌栋,陈翔,幸建华. 科技期刊插图质量控制机制的构建[J]. 编辑学报, 2009, 21(3): 210
- [5] 苏争,匡兰,程迟. 版面也要力求信达雅[J]. 新闻前哨, 2012(8): 51
- [6] 叶青,林汉枫,张月红. 图片中学术不端的类型与防范

措施[J]. 编辑学报, 2019, 31(1): 45

- [7] 张维,邹仲敏,汪勤俭,等. 生物医学论文典型学术造假图片辨析及防范措施探讨[J]. 编辑学报, 2021, 33(3): 280
- [8] 李明美,李安琪,黄娟,等. 瑞舒伐他汀和阿司匹林对兔腹主动脉粥样硬化斑块疗效的磁共振研究[J]. 影像诊断与介入放射学, 2019, 28(1): 8
- [9] 吴寅波,宋琼,陈军法,等. Willis 环形态与颅内动脉瘤发生部位关系的 CTA 分析[J]. 影像诊断与介入放射学, 2015, 24(5): 390
- [10] 曲迎午,庞智英,张玉姣,等. Vieussens 环及相关病变 640 层 CT 血管成像诊断分析[J]. 影像诊断与介入放射学, 2022, 31(4): 1
- [11] 关键,王珂. Pseudomyxoma Peritonei 腹膜假黏液瘤[J]. 影像诊断与介入放射学, 2021, 30(3): 236
- [12] 高振华,陈应明,孟俊非. WHO 骨肿瘤新旧分类演变简介与图例分析[J]. 影像诊断与介入放射学, 2011(1): 7
- [13] 宾俊杰,郑梅,苏鸿林,等. 马德隆病 CT 与 MRI 表现[J]. 影像诊断与介入放射学, 2015, 24(5): 360
- [14] 王毓,唐广磊,伏文皓,等. 男性生殖道感染睾丸异常改变的 MR 表现及临床意义[J]. 影像诊断与介入放射学, 2021, 30(4): 243
- [15] 孙梦雅,胡笑笑,张繁,等. 卵巢-附件影像报告和和数据系统(O-RADS)磁共振成像风险分层指南介绍和解读[J]. 影像诊断与介入放射学, 2022, 31(4): 243
- [16] 张晶,李陇超,折霞,等. MRI 影像组学鉴别三阴性与非三阴性乳腺癌的诊断价值[J]. 影像诊断与介入放射学, 2021, 30(4): 267

(2023-05-16收稿;2023-08-31修回)